



1. EINLEITUNG

Fuss und Sprunggelenke stellen komplexe Organe des Bewegungsapparates dar, welche durch statische (Knochen, Ligamente) und dynamische Strukturen (Muskulatur und ihre Sehnenapparate) in ihrer Funktion reguliert werden.

Vor Beginn der klinischen Untersuchung ist die genaue Anamnese mit detaillierter Befragung der Beschwerden unverzichtbar. Dabei spielt es eine Rolle, ob z.B. die Symptome unter Belastung oder aber auch in Ruhe auftreten. Bei sportlich aktiven Patienten ist zudem die Trainingsmodalität zu erfragen. Die Untersuchung setzt einige Kenntnisse der Anatomie und Biomechanik voraus.

Die präzise Untersuchung in der unbelasteten (Sitzen= offene Gliederkette) und belasteten Phase (Stehen und Gehen= geschlossene Gliederkette) gibt Auskunft über die untersuchte Pathologie und liefert, zusammen mit der Anamnese, die Basis für die Diagnose und allenfalls Indikation zu weiteren apparativen Abklärungen. Letztendlich beeinflussen alle diese Schritte die Richtung der zu wählenden Behandlung.

Es ist zweckmässig bei der klinischen Untersuchung systematisch vorzugehen. Die Untersuchung gliedert sich in Inspektion, Palpation und Funktionsprüfung. Dabei soll niemals vergessen werden, dass die freien unteren Extremitäten untersucht werden, um die Achsen und Verhältnisse zwischen den verschiedenen Gelenken beurteilen zu können.

2. DIE INSPEKTION

2.1. DIE GROBE GANGANALYSE (Abb. 1)

Der Patient wird gebeten, im Untersuchungszimmer barfüssig im normalen Schrittempo zu gehen. Die unteren Extremitäten sollen für diese Untersuchung bis zum Kniegelenk frei von Kleidungsstücken sein. Es wird der Normal-, Zehen- und Fersengang beurteilt. Dabei Beobachtung und Beurteilung von vorne, hinten und gegebenenfalls von der Seite.

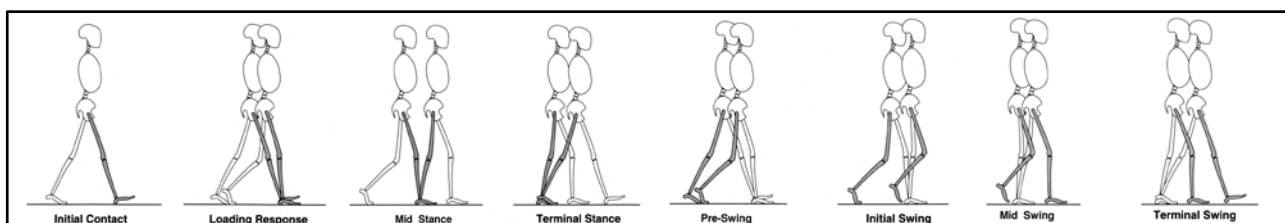


Abb. 1 Dargestellt sind die einzelnen Stand- und Gangphasen (markiertes Bein). Die Standphase macht ca. 68% des gesamten Gangzyklus aus. (aus Perry J. Gait Analysis)

2.2. DIE BEINACHSEN

Die Patienten werden im Stehen untersucht. Dabei erfolgen die Beurteilungen der Beinachse und die Untersuchung der Rückfussachse sowohl von vorne als auch von hinten.

Beckenstand (Crista iliaca post. Sup.), Oberschenkel- und Unterschenkelrotation, Valgus-, Varusfehlstellungen im Kniegelenk und Rückfuss, Stellung der Unterschenkel, Calcaneusform, anderweitige Fehlstellungen.

Pathologische Befunde umfassen...

- ... Beckenschiefstand (Skoliose?, funktioneller oder reeller Beinlängenunterschied?),
- ... Varus-, Valgusfehlstellungen (posttraumatisch, Arthrose, wo liegt Ort der Deformität ?)
- ... Muskelatrophien/ -hypertrophien (kompensatorisch)
- ... Muskelkontrakturen
- ... Lähmungen

2.3. DIE GLOBALE FUSSINSPEKTION

Initial werden die Patienten in der belasteten Phase (Stehen) untersucht. Der Fuss wird von hinten, vorne, lateral und medial betrachtet. Von hinten betrachtet, kann die Achsenausrichtung des Rückfusses durch die Stellung des Fersenbeins in Relation zur Achilles-Sehnenzugrichtung beurteilt werden (**Abb. 2a**). Eine physiologische Rückfussachse zeigt einen leichten Valgus von ca. 5°. Pathologische Rückfussachsen sind eindeutige Valgusstellungen von mehr als 10° oder jeder Varus (**Abb 2b**). Mögliche Erkrankungen der Achillessehne sind anhand von Konturänderungen zu identifizieren (Tendinopathien, Rupturen **Abb.3**). Das Längsgewölbe wird von medial her inspiziert. Dabei kann eine Absenkung oder Erhöhung auf einen Knick-Senkfuss (**Abb. 4 und 5**) oder Hohlfuss (**Abb. 6**) hinweisen. Die Stellung des Mittelfusses in Relation zum Rückfuss kann nur von hinten richtig beurteilt werden. Normalerweise ist nur die 5. Zehe (manchmal auch die 4. Zehe) lateralseits zu erkennen.

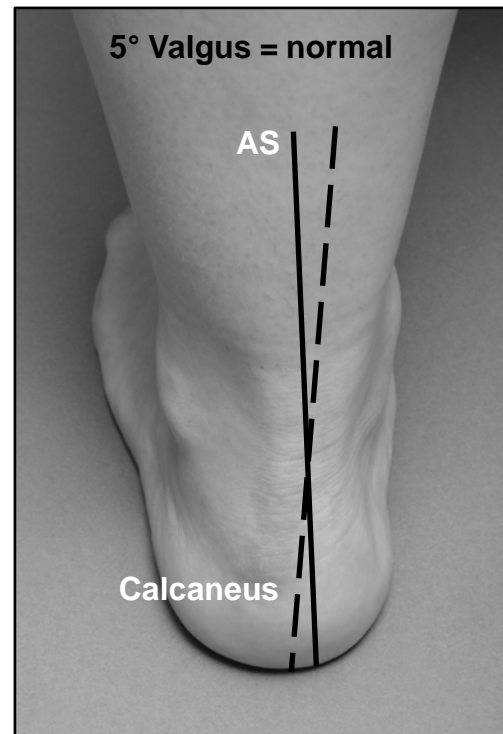


Abb. 2a Rückfussachse, physiologisch

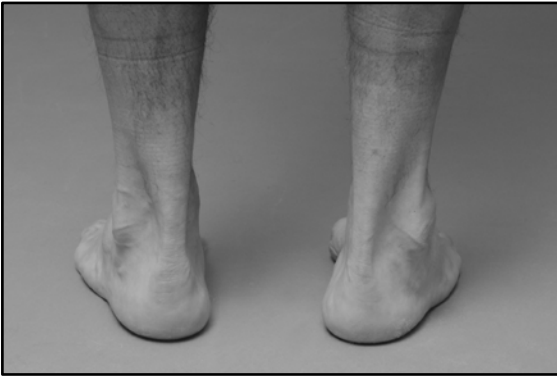

Abb. 2b Varus rechts, links physiologisch

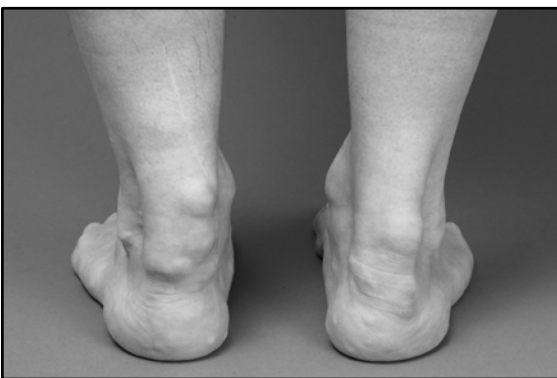

Abb 3 Achillessehnentendinopathie bds

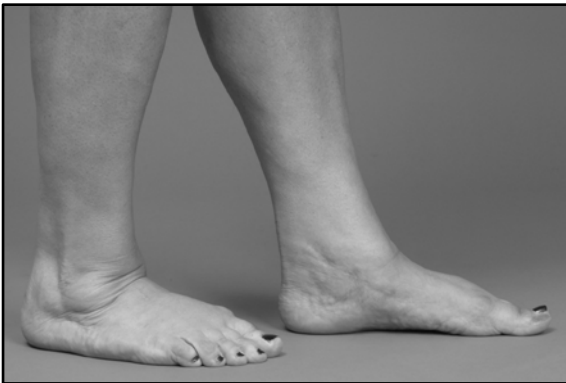

Abb 4 Absenkung des Längsgewölbes

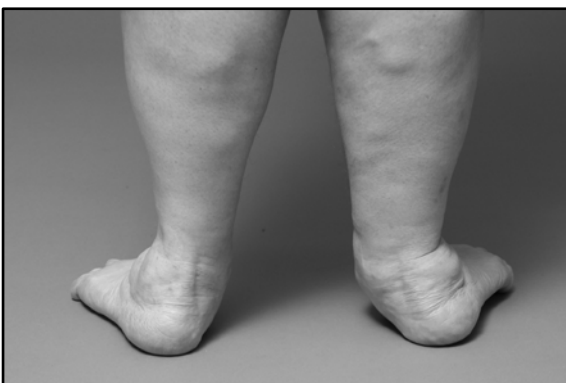

Abb. 5 Schwere Valgusfehlstellung Rückfuss

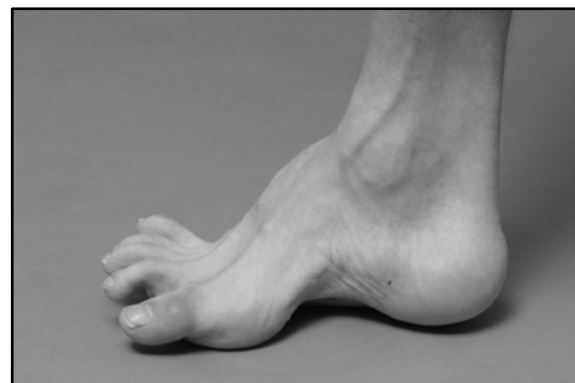

Abb. 6 Hohlfuss, neurogen bedingt

Bei massiver Mittelfussabduktion stellen sich bei der Betrachtung von dorsal mehr Zehen dar (sog. Too-many-toes-Zeichen). Umgekehrt kann eine Mittelfussadduktion die Grosszehe medial prominent werden lassen. Ebenfalls in stehender Position erfolgt die Inspektion der Zehen mit Beurteilung der transversalen, sagittalen oder auch frontalen Abweichungen. Beispiele für transversale (kombiniert mit frontalen) Grosszehenabweichungen stellen der Hallux valgus (lateral; **Abb. 7**) und Hallux varus (medial; **Abb. 8**) dar. Bei den Kleinzehen kann zwischen einer Hammer-, Krallen- oder Klauenzehe differenziert werden. Wichtig ist auch die Beurteilung des Bodenkontaktes der Zehen.

Die unbelastete Untersuchung des Fusses erfolgt entweder am sitzenden oder liegenden Patienten. Ein besonderes Augenmerk gilt der Fusssohle. Mögliche trophische Veränderungen umfassen, Hyperkeratosen, Rötungen im Rahmen von Entzündungen, Exantheme, Mykosen und abnorme Druckstellen (z.B. bei zu engem Schuhwerk). Hyperkeratosen sind entweder lokalisiert oder diffus auftretende Verdickungen der Hornschicht und widerspiegeln eine lokale Drucküberlastung.

Pathologische Befunde umfassen...

- ... Varusfehlstellung Rückfuss
(DD: posttraumatisch, Arthrosen, neurogen: Charcot-Marie-Tooth)
- ... Valgusfehlstellung Rückfuss $\geq 10^\circ$
(DD: Tibialis post.-Insuffizienz, Insuffizienz des Lig. Deltoideum; Insuffizienz mediale Säule, z.B. Hypermobilität des TMT-I-Gelenks)
- ... « too many toes-Zeichen“
(vermehrte Vorfussabduktion bei Knick-, Senk-, Plattfuss)
- ... Klumpfussdeformität (Rückfussvarus und Vorfuss-Adduktion/Supination/Spitzfuss)
- ... Hallux valgus/varus
- ... Hammer-/Krallenzehen (Bodenkontakt, fixierte Stellung)
- ... lokalisierte oder diffuse plantare Hyperkeratosen
- ... Rötungen, Schwellungen, andersweitige trophische Störungen (Sudeck-Dystrophie)
- ... Digitus quintus varus („Spreizfuss“)

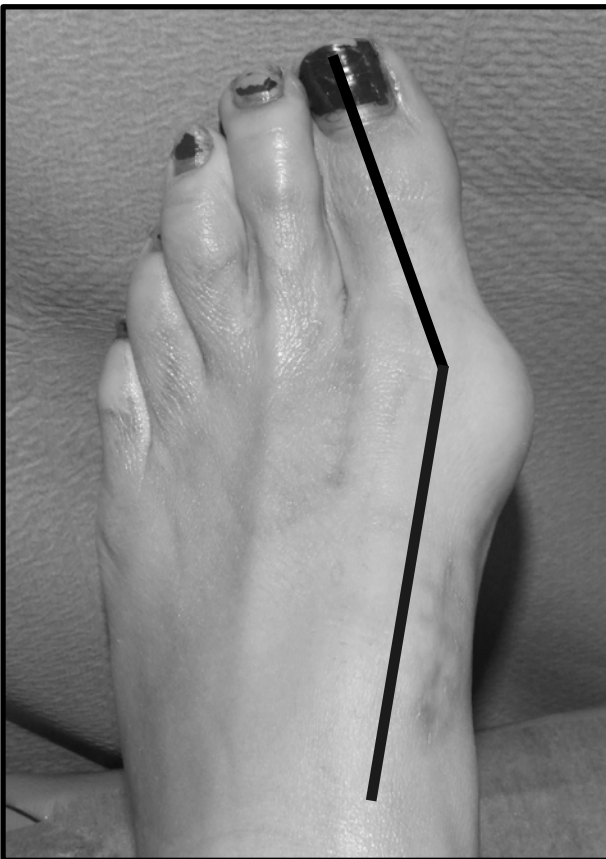


Abb. 7 Hallux valgus (Grosszehe weicht nach lateral ab)

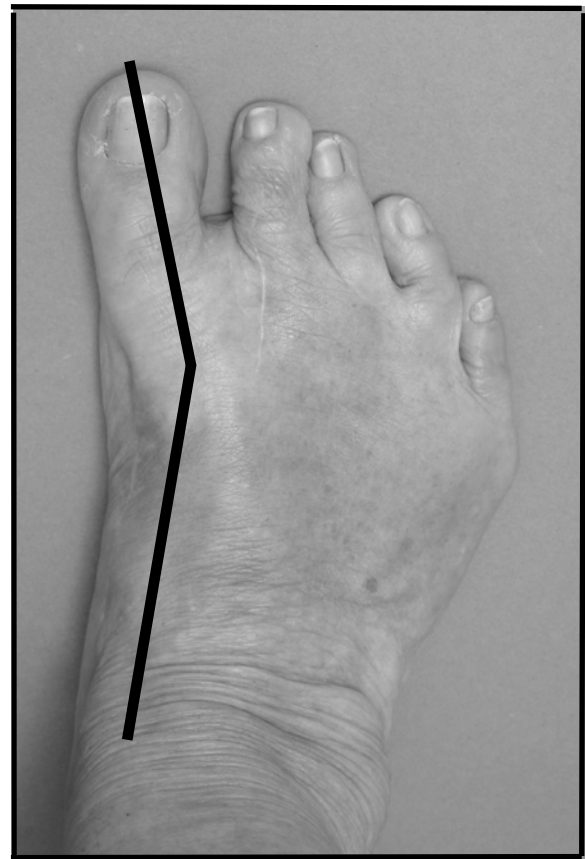

Abb. 8 Hallux varus (Grosszehe weicht nach medial ab)

3. DIE PALPATION

3.1. DIE RÜCKFUSSUNTERSUCHUNG

Es empfiehlt sich, die Palpation den Symptomen angepasst durchzuführen. Grundsätzlich beginnt die Untersuchung am Rückfuss. Dabei sitzt der Patient, so dass der Fuss vom Untersucher in die Hand genommen werden kann. Obschon auch die Achillessehne in dieser Position überprüft werden kann, muss gelegentlich für diese spezielle Struktur auf Bauchlage gewechselt werden. Bei der Palpation der Achillessehne sind lokalisierte Schmerzen, Verdickungen entweder im Verlauf (Tendinopathie) oder an ihrem Ansatz (Insertionstendinopathie oder Haglund-Syndrom) oder Lücken (Ruptur) zu testen. Schmerzen im Ansatzbereich der Achillessehne können durch einen „Zangengriff“ am Tuber calcanei verstärkt werden. Im posteromedialen OSG-Abschnitt, zwischen Achillessehnen und medialem Malleolus, können Schmerzen auf eine Pathologie der Flexor hallucis longus Sehne, ein posteromediales Impingement-Syndrom oder eine Fraktur des Processus posterior tali hinweisen. Schmerzen unmittelbar hinter dem medialen Malleolus weisen auf ein Problem der Tibialis posterior Sehne (Tendinopathie, Ruptur) oder des Nervus tibialis (Tarsaltunnelsyndrom) hin. Letzteres kann durch spezifisches Beklopfen des Nervs in seinem Verlauf auf ein sog. Tinnel-Phänomen untersucht werden (Druck auf Nerv verursacht elektrisierende Schmerzen nach distal ausstrahlend). Gleichermassen kann im posterolateralen OSG-Abschnitt, zwischen Aussenknöchel und Achillessehnen, die Palpation fortgeführt werden. Dabei sind Schmerzen in diesem Bereich hinweisend auf ein posterolaterales Impingement-Syndrom oder eine Pathologie der Peronealsehnenfächer (Tenosynovitis, Tendinitis oder Rupturen). Schmerzhaftes Palpation direkt hinter, vor oder unter der Fibulaspitze sind häufig auslösbar bei Rupturen der Aussenbänder. Der subtalare Gelenkspalt kann ohne grössere Probleme im posterolateralen, -medialen und anterolateralen (Sinus tarsi), -medialen Quadranten

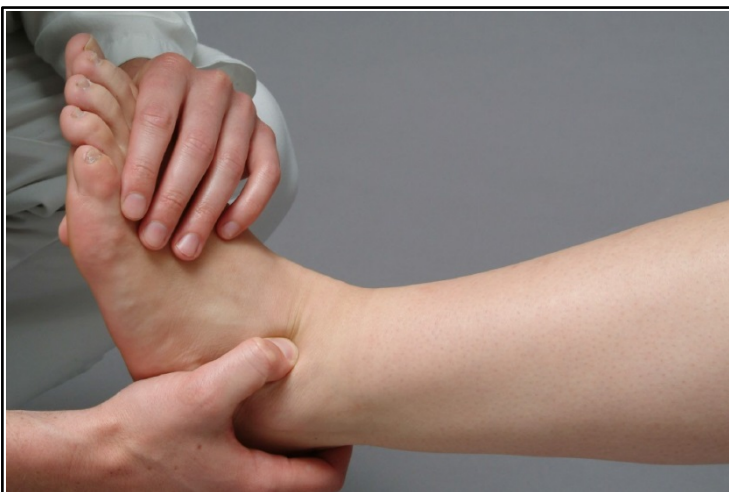

Abb. 9 Palpation des Sinus tarsi

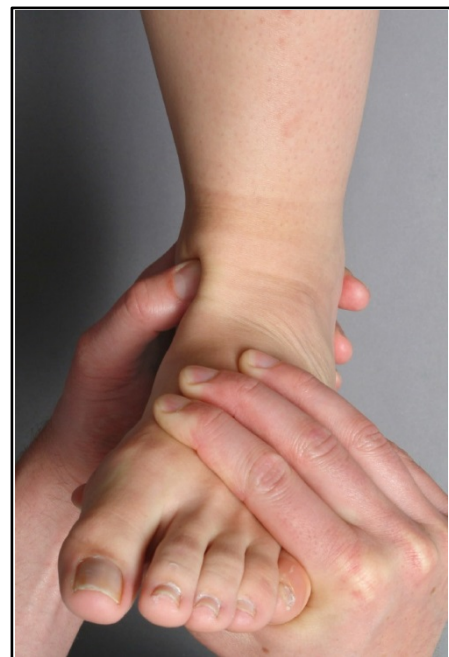

Abb. 10 Palpation des OSG im „soft-spot“ zwischen Tibialis ant. und medialem Malleolus

(nahe dem Sustentaculum tali) ertastet werden (**Abb. 9**). Treten Schmerzen in allen vier Quadranten auf, so ist eine subtalare Pathologie hoch wahrscheinlich. Das obere Sprunggelenk hingegen palpiert man am besten im sog. „soft spot“ zwischen dem Vorderrand des medialen Malleolus und der Tibialis anterior Sehne (**Abb. 10**). Dolenzen in diesem Bereich weisen auf eine mögliche pathologische Beteiligung des OSG hin (Arthrose, Arthritis, Impingement-Syndrom). Anterolaterale Schmerzen am OSG weisen auf Arthrosen, Arthritiden aber auch ligamentäre Verletzungen hin (Lig. fibulotalare anterius, vordere Syndesmose). Osteophyten lassen sich ebenfalls ertasten. Um den Talusdom zu untersuchen, soll der Fuss in maximale Plantarflexion gebracht werden. In dieser Stellung wird das OSG dann von anterior her untersucht. Analog zu den posterioren Sehnen können die anterior verlaufenden Sehnen (Mm. tibialis anterior, extensor digitorum longus, extensor hallucis longus) palpiert werden. Die Fusssohlenuntersuchung ist durch die Fettgewebeschicht sicher erschwert. Nichtsdestotrotz ist die Diagnose einer Fasziiitis plantaris problemlos möglich. Druck auf die Ansatzstelle der Plantaraponeurose am plantaren, zentralen Calcaneus löst Schmerzen aus. Bei plantar-medialen Schmerzen muss differentialdiagnostisch auch an eine Irritation des Baxter-Nerven gedacht werden (versorgt M. abductor digiti minimi).

3.2. DIE FUSSWURZELUNTERSUCHUNG

Die Untersuchung schliesst das talonaviculare und calcaneocuboidale Gelenk mit ein. Druckschmerzen in diesem Bereich weisen auf eine mögliche Arthrose oder Arthritis hin. Zudem sind allfällig vorhandene Osteophyten oder eventuelle Schwellungen/Ergüsse gut zu ertasten. Erschütterungsschmerzen können auf eine okkulte Sressfraktur hinweisen. Es ist von grosser Wichtigkeit, die Insertionsstellen der Hauptsehnen (Peroneus brevis, Tibialis anterior, Tibialis posterior) zu identifizieren und auf Druckdolenzen hin zu prüfen. Unter Umständen weisen Auftreibungen und Schmerzen auf eine degenerative Erkrankung oder Partialruptur hin. Je nach untersuchter Sehne kann die Eversion, Dorsalextension oder Inversion gegen Widerstand den Schmerz verstärken. Auf der medialen Seite ist manchmal das sog. Os tibiale externum zu finden. Schwierig ist es den Übergang von Fusswurzel auf Mittelfuss zu palpieren. Im Falle von Schmerzen bei Verwringung des Lisfranc-Gelenks ist von einer Pathologie in diesem Bereich auszugehen.

3.3. DIE MITTEL-UND VORFUSSUNTERSUCHUNG

Im Grunde genommen fällt es leichter, die Mittelfussstrahlen und Zehen zu palpieren. Dorsale Druck- und Biegeschmerzen im Bereich der Mittelfussknochenschäfte weisen auf eine Stressfraktur hin. Die Zehengrundgelenke werden aus Mittelfussknochenköpfchen und der Basis der proximalen Phalanx gebildet. Schmerzen über dem Zehengrundgelenk weisen auf eine Arthrose oder Arthritis hin. Dorsale Osteophyten können sehr einfach palpiert werden. Plantare Druckschmerzen über den Mittelfussköpfchen II-IV weisen auf eine zentrale Metatarsalgie hin. Die Sesamoide unterhalb des ersten Mittelfussknochens

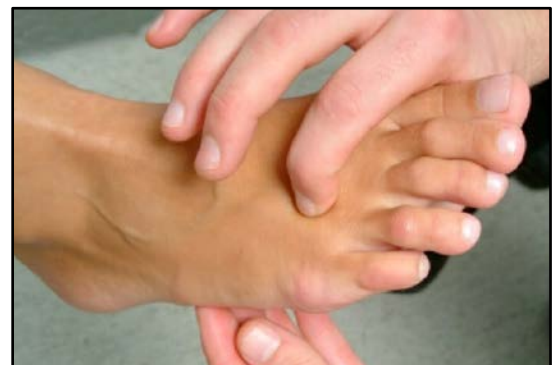

Abb. 11 Palpation Zehengrundgelenke

(1. Metatarsale) sind selten schmerzhaft. Unter gleichzeitiger Dorsal-und Plantarflexion kann man diese Strukturen relativ gut ertasten. Druckschmerzen an den Sesamoiden können differentialdiagnostisch auf eine Osteonekrose, Arthrose, Arthritis oder Insertionstendinopathie der Flexor hallucis longus Sehne hinweisen. Bei Hallux valgus Deformitäten kommt es medial oft zu einer lokalen Rötung über sog. Pseudexostose (das Caput ossis metatarsale ist hier prominent, es handelt sich also nicht um eine echte Exostose). Die Pseudexostose ist häufig bei symptomatischen Hallux valgus Deformitäten auch tastbar schmerzhaft. Schmerzen zwischen den Mittelfussknochen und den Zehenzwischenräumen (insbesondere II/III und III/IV) treten häufig im Rahmen der Morton-Neuralgie auf. Palpation des Interdigitalraumes, bei transversaler Kompression des Vorfusses (**Abb.11**), kann zu einem hörbaren oder spürbaren Klicken führen (sog. Moulder-Click-sign). Auf Höhe der Zehen können die interphalangealen Gelenke problemlos getastet werden. Schmerzen in diesem Bereich weisen auf eine mögliche Arthrose hin. Die Palpation schliesst auch die Prüfung der Sensibilität und Perfusion ein.

Pathologische Befunde umfassen...

- ... Entzündliche Erkrankungen (Rubor, Calor, Tumor, functio laesa)
Arthritis (RA, Gicht, Infekt), Kapsulitiden, Tenosynovitiden
- ... Degenerative Erkrankungen (Schwellung, Erguss, Druckdolenz)
Arthrose, Tendinopathien, Fasziiitis plantaris
- ... Rupturen (Lücke oder Delle)
- ... Deformitäten
Exostosen, Pseudexostosen
- ... Neoplasien (Weichteilplus oder Indurationen)
Benigne und maligne Tumore
- ... Metatarsalgien (Druckdolenz unterhalb der Metatarsaleköpfchen)
Morton-Neurom, zentrale Metatarsalgie (Hyperkeratose)
- ... Frakturen (Druckdolenz und Krepitation)
Stress- oder traumatisch bedingte Frakturen
- ... Fehlende Pulse (PAVK)
Immer Aa. dorsalis pedis und tibialis posterior prüfen !!!
- ... Polyneuropathie (sockenförmige Sensibilitätsstörung)

4. FUNKTIONELLE PRÜFUNG

4.1. Bewegungsprüfung

Hierfür wird die Neutral-Null-Methode angewandt. Am OSG wird die maximale Dorsal- und Plantarflexion sowohl passiv als auch aktiv erfasst. Eine Verkürzung der ischiokruralen Muskulatur kann zu einer Einschränkung der Dorsalextension am OSG führen, die bei 90° gebeugtem Kniegelenk wieder aufgehoben wird (sog. Silferskjöld-Test, **Abb. 12**). Bei einem Unterschied von mehr als 15° gilt dies als signifikant. Das subtalare Gelenk kann betreffend Inversion oder Eversion untersucht werden.

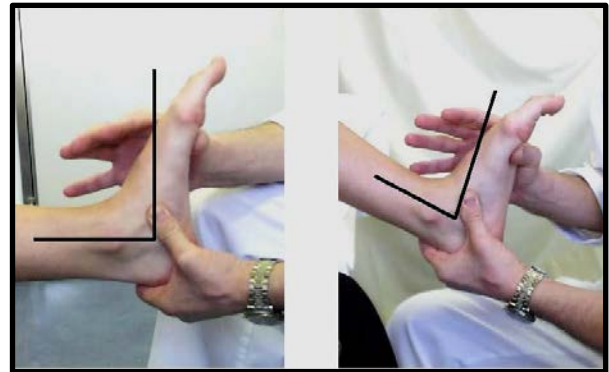


Abb. 12 Silferskjöld-Test

Am talonavicularen Gelenk ist der Bewegungsablauf zwischen Talus und dem Naviculare gut zu prüfen. Ein Bewegungsumfang im Chopart-Gelenk wird fast nie erfasst.

An den Zehengrundgelenken werden ebenfalls Dorsal- und Plantarflexionsausmass gemessen.

4.2. Stabilitätsuntersuchungen

Am Rückfuss ist für die klinische Praxis vor allem die Stabilität der lateralen Kollateralbänder zu untersuchen. Dabei muss die Untersuchung im Seitenvergleich vorgenommen werden.

Das Lig. fibulotalare anterius wird über den ventralen Schubladentest geprüft. Für diesen Test ist der Fuss in maximale Plantarflexion zu bringen. Mit der einen Hand wird die Tibia von ventral fixiert und mit der anderen Hand eine Stossrichtung von posterior nach anterior ausgeführt. Ein ventraler Vorschub weist auf eine Läsion des Ligaments hin (**Abb. 13**).

Für die Untersuchung des Ligamentum fibulocalcaneare muss der Fuss in Neutralstellung oder Dorsalextension gebracht werden. Auch hier wird mit der einen Hand die Tibia fixiert und die Ferse mit der

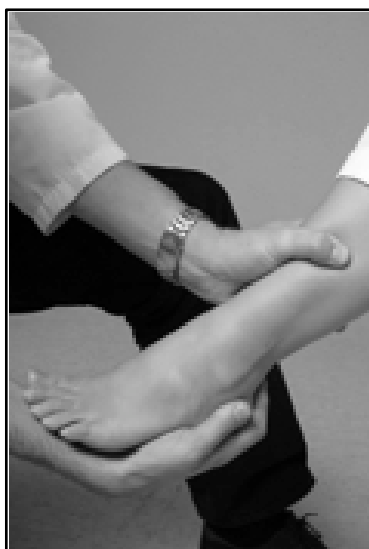

Abb. 13 Ventrale Schublade (s.Text)

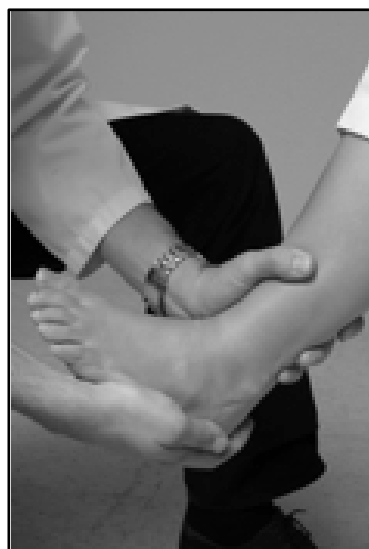


Abb. 14 Lateraler Tilt (s. Text)

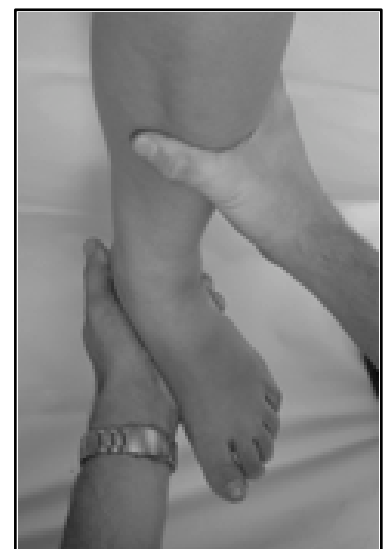

Abb. 14 Vordere Syndesmosen-Prüfung

anderen Hand gefasst. In dieser Stellung wird ein Inversionsmanöver am Calcaneus ausgeführt. Eine vermehrte Aufklappbarkeit weist auf eine Läsion dieses Ligaments hin (**Abb. 14**).

Die Syndesmose kann am zuverlässigsten über den Cotton-Test auf ihre Integrität geprüft werden. Der sehr sensitive und spezifische Test wird wie folgt durchgeführt: Der Patient sitzt mit 90° gebeugtem Kniegelenk. Die adominante Hand fasst den Unterschenkel und fixiert diesen. Mit der dominanten Hand wird der Rückfuss ergriffen und in Neutralstellung gehalten. Nun wird der Rückfuss nach aussen gedreht. Schmerzen am anterolateralen OSG zeigen eine Verletzung der Syndesmose (**Abb 15**). Eine Instabilität des medialen Strahls im Vorfussbereich, sog. Hypermobilität kann wie folgt untersucht werden: Mit der adominanten Hand wird der Vorfuss vom V. bis II. Strahl gehalten. Mit der dominanten Hand wird das erste Os metatarsale nach dorsal und plantar verschoben. Eine Bewegung um mehr als eine Schaftbreite nach dorsal resp. Plantar weist auf eine Hypermobilität hin (**Abb 16**).

Bisher umstritten ist eine Hyperaktivität des Peroneus longus. Der Test wird in **Abb. 17** erklärt.

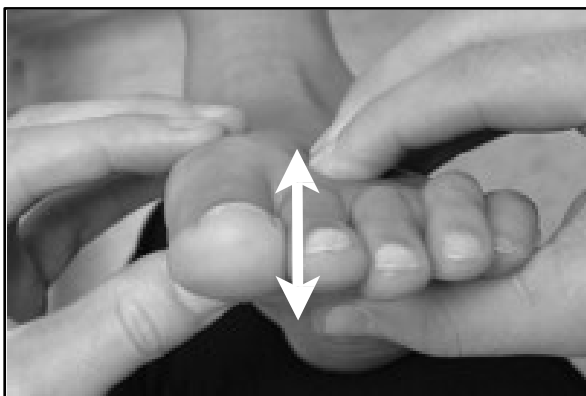


Abb. 16 Hypermobilität des ersten Strahls

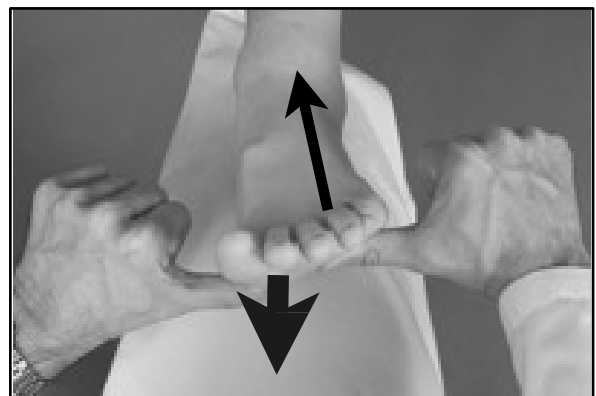


Abb. 17. Hyperaktivität des Peroneus longus
Mit einem Daumen werden die MTKöpfchen II-V gehalten und mit dem anderen das MT-I stabilisiert. Plantarflexion gegen Widerstand mit Flexion des ersten Strahls und Pronation des Vorfusses sind die Folge.

Kraftprüfung, manuell

- M0= Keine Aktivität
- M1= Faszikulationen
- M2=leichte Bewegung
- M3=Bewegung gegen Schwerkraft
- M4=Bewegung gegen geringen Widerstand
- M5=Volle Kraftentwicklung

4.3 Kraftprüfung

Alle Muskelgruppen müssen gegen Widerstand untersucht werden (Abb. 18)

Dorsalextension

Tibialis anterior, Peroneus tertius, Extensor hallucis longus, Extensor digitorum longus

Plantarflexion

Triceps sura, Flexor hallucis longus, Flexor digitorum longus, Tibialis posterior

Die Tibialis posterior Sehne wird speziell auf eine mögliche Insuffizienz hin geprüft: **Abb. 19**

Der Patient soll auf einem Bein repetitiv in den Zehenstand gehen. Dabei ist das Augenmerk auf die Varisierung des Rückfusses zu legen. Bei Insuffizienz der M. tibialis posterior Sehne kann der Fuss nicht mehr in den Zehenstand übergeführt werden. Man spricht von einem positiven „heel rise“ Test. Eine latente Insuffizienz macht sich erst im repetitiven Test bemerkbar. Die Patienten berichten über Ermüdung.

Eversion

Peroneus longus, Peroneus brevis

Inversion

Tibialis posterior, Tibialis anterior

Intrinsische Fussmuskulatur

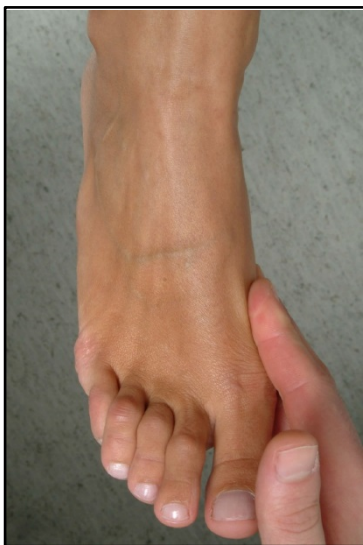

Abb. 18 Kraftprüfung anhand der Inversion beispielhaft gezeigt

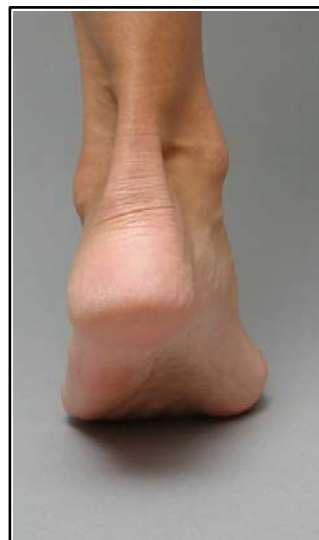

Abb. 19 Single-heel-rise Test